

# 中国间变性淋巴瘤激酶 (ALK) 阳性非小细胞肺癌诊疗指南

张绪超 陆舜 张力 廖美琳 王长利 程颖 李甘地 Tony Mok 黄诚 刘晓晴  
王洁 王孟昭 张沂平 周建英 周晓军 周晓燕 林冬梅 杨衿记 宋勇 王凯  
何勇 李慧 钟文昭 吴一龙

代表中国临床肿瘤学会 (CSCO) 肿瘤标志物专家委员会

原发性肺癌 (简称肺癌) 是我国最常见的恶性肿瘤之一。根据世界卫生组织 (WHO) 癌症 Globocan 数据库, 2012 年我国新发肺癌患者达 65.28 万, 居所有恶性肿瘤之首<sup>[1]</sup>, 约占全球 1/3, 其中 80% 以上的患者为非小细胞肺癌 (non-small cell lung cancer)。近十多年来, 随着分子医学的进展和靶向药物的不断涌现, 非小细胞肺癌的治疗已由化疗为主进入到个体化分子靶向“精准”治疗的时代。目前临床应用的个体化分子靶向治疗主要针对表皮生长因子 (EGFR) 突变型和间变性淋巴瘤激酶 (ALK) 融合基因型肺癌, 这两种基因变异型肺癌均具有明确的分子靶点、靶点检测技术及上市的靶向药物, 临床疗效得到明显提高。其他基因变异型肺癌的靶向药物和伴随分子诊断 (companion diagnostics) 技术正在不断研发中。

肺癌中 ALK 变异主要为 ALK 基因与其他基因发生断裂重排。其中, 棘皮动物微管结合样蛋白 4 (EML4)-ALK 融合基因变异是其主要类型, 除了 EML4 外, 肺癌中与 ALK 基因融合的其他基因还包括 TFG 和 KIF5B 等<sup>[2-4]</sup>。国内外大量的研究数据显

示, 发生 ALK 重排的非小细胞肺癌患者占 3% ~ 7%<sup>[4-6]</sup>。

目前, 在中国获批的针对 ALK 靶点的小分子抑制剂为克唑替尼 (crizotinib), 针对 ALK 靶点的其他小分子抑制剂如赛瑞替尼 (ceritinib) 已被美国食品和药品管理局 (FDA) 批准用于克唑替尼治疗失败后的患者<sup>[7]</sup>。在我国, 相关适应证目前还处在临床试验阶段。克唑替尼是一种 ATP 竞争性酪氨酸激酶抑制剂, 既可特异性靶向抑制 ALK, 也可抑制 c-MET 和 ROS1 等信号通路。临床试验显示对于 ALK 阳性的晚期非小细胞肺癌患者, 克唑替尼的疗效显著优于传统化疗, 一线单药治疗患者的中位无进展生存期 (PFS) 为 10.9 个月, 有效率高达 74%<sup>[8]</sup>, 二线单药治疗患者的中位 PFS 为 7.7 个月, 有效率达到 65.3%<sup>[9]</sup>。2014 年 9 月《新英格兰医学杂志》发表了克唑替尼在 ROS1 阳性晚期非小细胞肺癌患者 1 期扩展临床研究结果, 在该研究中, 克唑替尼在 ROS1 阳性非小细胞肺癌总体缓解率达到 72%。中位缓解持续时间为 17.6 个月, 中位 PFS 为 19.2 个月, 且 ROS1 融合基因的种类不影响疗效<sup>[10]</sup>。

目前针对 ALK 融合基因检测的常用方法有 3 种: 荧光原位杂交 (FISH)、即时荧光定量 PCR 技术 (RT-PCR) 和免疫组织化学法 (IHC)。上述 3 种方法各有其优缺点。FISH 价格昂贵, 操作规范要求较高, 且不能区分 ALK 融合类型 (fusion variants); RT-PCR 对标本质量要求较高, 需专用的试剂盒进行检测; IHC 简便易行, 但阳性标准不统一。ALK 阳性非小细胞肺癌虽仅占全部非小细胞肺癌的 3% ~ 7%, 但是每年新发病例数在中国仍接近 35 000 例<sup>[11]</sup>。因此, 如何准确和规范地诊断和治疗 ALK 阳性非小细胞肺癌便成了临床上的当务之急。

DOI:10.3760/cma.j.issn.0529-5807.2015.10.003

作者单位: 510080 广州, 广东省肺癌研究所 广东省人民医院 广东省医学科学院 (张绪超、杨衿记、钟文昭、吴一龙); 上海交通大学附属胸科医院 (陆舜、廖美琳); 中山大学肿瘤医院 (张力); 天津医科大学附属肿瘤医院 (王长利); 吉林省肿瘤医院 (程颖、李慧); 四川大学华西医院 (李甘地); 香港中文大学医学院 (Tony Mok); 福建省肿瘤医院 (黄诚); 解放军第三〇七医院 (刘晓晴); 北京大学肿瘤医院 (王洁、林冬梅); 中国医学科学院北京协和医学院北京协和医院 (王孟昭); 浙江省肿瘤医院 (张沂平); 浙江大学医学院附属第一医院 (周建英); 南京军区南京总医院 (周晓军、宋勇); 复旦大学附属肿瘤医院 (周晓燕); 浙江大学医学院附属第二医院 (王凯); 第三军医大学大坪医院 (何勇)

通信作者: 吴一龙, E-mail: syylwu@live.cn

中国临床肿瘤学会 (Chinese Society of Clinical Oncology, CSCO) 肿瘤标志物专家委员会于 2013 年组织诊断和治疗领域专家制定了中国 ALK 阳性非小细胞肺癌的诊断专家共识 (2013 版)<sup>[12]</sup>。基于近年来新出现的大量研究和循证医学证据,肿瘤标志物专家委员会决定对 2013 版专家共识进行更新,并将共识升级为指南及补充治疗指南。

### 一、ALK 阳性非小细胞肺癌的定义

2007 年 Soda 等<sup>[2]</sup>和 Rikova 等<sup>[13]</sup>分别发现肺癌中存在 EML4-ALK 融合基因变异现象,且该基因变异具有致癌性,明确了 EML4-ALK 融合基因是肺癌的驱动基因之一。2009 年 Shaw 等<sup>[14]</sup>将 ALK 基因重排阳性的肺癌列为非小细胞肺癌的一个特定分子亚型。根据已有的研究结果,CSCO 肿瘤标志物专家委员会讨论认为,从检测方法学角度考虑,ALK 融合型非小细胞肺癌不仅是基因序列层面的改变即序列重排,ALK 融合蛋白也是该类疾病中的重要变异,因此将此类疾病统称为“ALK 阳性非小细胞肺癌”。检测方法具体包括 ALK 基因 FISH 检测、ALK 融合变异 RT-PCR 检测或 ALK 融合蛋白 IHC 检测阳性的肺癌。该类肺癌是非小细胞肺癌的一个分子亚型,常见于腺癌,其患者通常可从 ALK 酪氨酸激酶抑制剂 (TKI) 治疗中获益。

### 二、ALK 检测适宜人群

CSCO 肿瘤标志物专家委员会讨论了肺癌中 ALK 检测的适宜人群、标本条件及与其他分子标志物分析的关系,做出以下推荐或建议。

1. 晚期非小细胞肺癌患者使用 ALK TKI 治疗前必须检测 ALK 融合变异状态。推荐所有含腺癌成分的非小细胞肺癌患者在诊断时常规进行 ALK 融合基因或融合蛋白检测<sup>(1类)</sup> (证据级别定义请见文章未注释)。

2. 对于小活检标本或者不吸烟的鳞状细胞癌患者也建议进行 ALK 检测<sup>(1类)</sup>。

3. 检测前应有送检标本的质控,包括亚型确认和标本量确认。送检标本类型包括手术标本、活检组织标本、胸水等细胞学标本。由于部分活检组织标本临床取材小标本的局限性,有时无法保证肺腺癌的准确诊断,应考虑对不能判断组织学类型的肺癌也进行 ALK 检测<sup>(1类)</sup>。

4. 对于送检标本 ALK 融合和 EGFR 突变双阴性的患者,美国国家综合癌症网络 (NCCN) 指南推荐进一步检测 ROS1 的重排,考虑到小活检标本的有限性,关于 ROS1 的检测,在患者的允许下,推荐

ROS1、ALK 和 EGFR 同时检测<sup>(2A类)</sup>。目前关于 ROS1 检测方法还没有完全统一,建议有条件的实验室先进行 ALK/ROS1 的 IHC 检测,ROS1 检测结果阳性的患者,进一步使用 FISH 或者 RT-PCR 确诊。

5. 为了避免标本浪费和节约检测时间,对于晚期非小细胞肺癌活检标本,建议一次性切出需要诊断组织类型和 ALK/EGFR 检测的标本量,避免重复切片浪费标本<sup>(2A类)</sup>。

6. 有研究表明,在我国年龄是 ALK 阳性非小细胞肺癌一项显著的独立预测因子,在年轻非小细胞肺癌患者中,发生 ALK 融合的概率显著高于发生 EGFR 突变的概率<sup>[15]</sup>,在年龄小于 51 岁的患者中,发生 ALK 重排的概率高达 18.5%<sup>[15]</sup>。因此对于样本量有限、可能不能满足同时检测 ALK/EGFR 检测的样本,对年轻的患者,建议优先检测 ALK 融合状态<sup>(2B类)</sup>。

### 三、ALK 阳性非小细胞肺癌的检测

目前,我国国家食品药品监督管理总局 (CFDA) 批准的诊断 ALK 阳性非小细胞肺癌的诊断试剂盒有雅培贸易 (上海) 有限公司的 ALK 基因重组检测试剂盒 (FISH 法)、罗氏诊断产品 (上海) 有限公司的 Ventana 抗 ALK 抗体诊断试剂盒 (IHC 法) 和厦门艾德生物医药科技有限公司的 EML4-ALK 融合基因检测试剂盒 (RT-PCR 法)。对于 ALK 阳性非小细胞肺癌的诊断,推荐使用 CFDA 批准的诊断试剂和方法进行诊断<sup>(1类)</sup>。

具体使用何种方法,检测实验室应根据组织标本类型选择合适的检测技术。当怀疑一种技术的可靠性时 (如 FISH 的肿瘤细胞融合率接近 15% 时),可以考虑采用另一种技术加以验证。其他检测手段如常规 IHC 技术可以作为 ALK 融合基因的初筛手段,对于初筛结果 ALK 阳性的患者建议使用上述 3 种批准的检测方法之一进行确诊。

1. FISH: 在针对 ALK 阳性的非小细胞肺癌的临床试验中,大部分研究检测 ALK 融合均是基于 FISH 的诊断,因此,FISH 检测目前仍是诊断 ALK 融合基因的经典方法。2014 年 10 月 CFDA 批准雅培 FISH 分离探针试剂盒 (Vysis ALK Break Apart FISH Probe Kit) 用于诊断 ALK 融合基因。该试剂盒设计的两种探针分别标记 ALK 基因的两端,300 kb 的 3'端和 442 kb 的 5'端分别标记为橘红色和绿色。在无 ALK 融合基因表达的肿瘤细胞中,橘红色和绿色重叠为黄色或者相互黏合 (两个信号之间的间隔

小于两个信号的直径);而在存在 ALK 融合基因表达的肿瘤细胞中,橘红色和绿色信号相互分离(间隔 $\geq 2$ 个信号直径)或绿色信号缺失。标本 FISH 阳性结果的判定标准为单个视野中的 50 个肺癌细胞中至少有 25 个存在分离信号或绿色信号缺失,或者两个不同视野中的 100 个肺癌细胞中至少有 15 个存在分离信号或绿色信号缺失。详细的 FISH 阳性判读标准可参见雅培 ALK 分离 FISH 探针试剂盒说明书。ALK FISH 技术适用的组织样本类型:4% 中性甲醛固定后石蜡包埋标本,采用防脱落技术处理的玻片装载切片,厚度 3 ~ 5  $\mu\text{m}$ 。FISH 检测 ALK 融合也存在不足之处。首先,FISH 检测对于操作和判读技术要求较高,诊断医师必须经过严格的 FISH 操作和结果判读培训。只有经 FISH 操作经验丰富的医师判定的结果才具有可靠性。其次,晚期非小细胞肺癌患者通常只能提供 2 mm 左右的小活检组织,很难保证每个视野均存在 50 个以上的肺癌细胞进行判读。此外,FISH 检测结果的判断界值(cut-off 值)也存在商榷之处,已有多项研究发现少数 ALK FISH 阴性、IHC 阳性的患者也能从克唑替尼治疗中明显获益<sup>[16-17]</sup>。最后,目前 FISH 检测的成本昂贵,且不能明确 ALK 融合基因的具体融合变异体。因此,虽然 FISH 检测仍是经典 ALK 诊断手段,但现阶段尚无法适用于中国 ALK 阳性非小细胞肺癌患者的大规模筛查和诊断。

2. IHC:(1) Ventana IHC:由罗氏公司开发的 Ventana anti-ALK 抗体诊断试剂盒在 2013 年获 CFDA 批准用于诊断 ALK 阳性非小细胞肺癌。由于其在全自动免疫组织化学仪器上操作,检测流程和结果判读都得以标准化。该技术平台方法使用了基于非内源性半抗原、信号扩增多聚体和辣根过氧化物酶(HRP)系统的染色信号放大技术。在不影响检测特异性的前提下,大大提高了 ALK 融合蛋白 IHC 检测的敏感性。结果判读时采用简单易行的二分类系统,即仅为阳性和阴性两种,阳性结果即可诊断为 ALK 阳性非小细胞肺癌。大量研究数据表明其与 FISH 结果的吻合率达到 95% 以上<sup>[17-18]</sup>,结果判读的可重复性大于 95%<sup>[18-19]</sup>,目前在中国已经广泛应用于临床 ALK 阳性非小细胞肺癌的诊断。同时,由于操作简便,检测准确度较高,相对于其他诊断方法价格便宜。国际上其他 ALK 抑制剂的 3 期临床试验中,ALK Ventana IHC 已经成为 ALK 阳性非小细胞肺癌的首选检测方法。因此专家共识推荐:Ventana IHC 可以作为 ALK 阳性非小细胞肺癌

的临床首选的常规诊断方法<sup>(2A类)</sup>。诊断报告中应该注明 Ventana IHC 方法,以区别于初筛的常规 IHC 方法。虽然 Ventana IHC 具有操作简便、检测的准确度较高、相对于其他诊断方法价格便宜等优势,但 Ventana IHC 需要专门的自动化染色仪器,而目前,在相当一部分检测实验室还没有 Ventana 的染色自动化仪器,这在一定程度限制了它在临床上的广泛使用。Ventana IHC 技术适用的临床标本类型:4% 中性甲醛液固定后石蜡包埋标本,采用防脱落技术处理的玻片装载切片,厚度 3 ~ 5  $\mu\text{m}$ 。(2) 常规 IHC 技术:由于 FISH 检测存在由于经济适用性差和技术操作有难度不易普及的不足,Ventana IHC 自动化设备在中国相当一部分检测实验室还没有普及。因此,有必要有一种初筛的方法来满足不同检测实验室的需求。目前已有较多学者不断探索其他的分子诊断检测方法。常规 IHC 技术因其具有简便易行、价格便宜、操作方法成熟等特点,成为潜在有效的筛查方法之一。目前,在非小细胞肺癌患者中,可以用于 ALK 融合基因筛选的抗体主要为 D5F3 (Cell Signaling 公司) 和 5A4 (Abcam 公司),它们检测 ALK 融合蛋白的敏感性和特异性分别达到了 100% 和 95% ~ 99%<sup>[20]</sup>,ALK1 抗体敏感性较低(ALK1, Dako 公司),不适宜用于 ALK 融合基因的检测<sup>[20]</sup>。总结已报道的数据后发现(表 1),常规(指非自动化仪器辅助的手工操作)IHC 检测的强阳性与 FISH 检测阳性之间存在高度的一致性。IHC 3+、2+、1+、-的患者 FISH 阳性率分别为 95.9%、57.0%、5.8% 和 0。现有数据也证实 ALK IHC 阳性与克唑替尼临床疗效之间存在相关性<sup>[21]</sup>。

采用 IHC 法需注意以下两点:第一,由于 ALK 的蛋白表达与神经外胚层的分化有关,故其可能在小细胞肺癌和正常人的脑组织中表达<sup>[22]</sup>,因此不建议在小细胞肺癌中使用 ALK 融合蛋白的 IHC 检测;第二,常规 ALK IHC 操作和判读标准还未统一,在实验室开展常规 ALK IHC 前,需要对抗原修复、一抗的类型和浓度、抗体孵育的温度和时间等关键步骤进行优化统一,建议采用国内病理专家已经达成共识的规范化操作和判读标准进行操作<sup>[23]</sup>。

由于常规 IHC 存在上述优缺点,考虑到晚期非小细胞肺癌样本的有限性,而常规 IHC 在临床实践中具有可操作性,我们推荐:(1)有条件的单位首选 Ventana IHC 方法检测<sup>(1类)</sup>;(2)对于不能开展 ALK Ventana IHC 检测的实验室,鼓励患者尤其是小活检标本患者,将标本送到周边能开展 Ventana

**表 1** 免疫组织化学(IHC)与荧光原位杂交(FISH)  
检测 ALK 结果对照(例)

研究项目	病例数	FISH	IHC 3 +	IHC 2 +	IHC 1 +	IHC -
Kim 等 <sup>[24]</sup>	464	阳性	14	3	0	0
		阴性	1	7	14	425
Yi 等 <sup>[25]</sup>	101	阳性	8	1	1	0
		阴性	0	2	20	69
Blackhall 等 <sup>[26]</sup>	1 281	阳性	20	6	2	0
		阴性	2	4	46	1 201
Han 等 <sup>[27]</sup>	119	阳性	37	7	1	0
		阴性	2	1	5	66
Park 等 <sup>[28]</sup>	262	阳性	9	11	5	0
		阴性	0	2	1	234
Zhou 等 <sup>[29]</sup>	368	阳性	25	5	0	0
		阴性	1	4	51	282
Takamochi 等 <sup>[30]</sup>	360	阳性	10	0	0	0
		阴性	0	1	2	347
Paik 等 <sup>[31]</sup>	735	阳性	15	13	0	0
		阴性	0	7	20	680
Paik 等 <sup>[32]</sup>	640	阳性	22	6	0	0
		阴性	0	10	16	586
Selinger 等 <sup>[33]</sup>	594	阳性	4	1	2	0
		阴性	1	2	3	581
合计	4 924	阳性	164	53	11	0
		阴性	7	40	178	4 471

IHC 检测的实验室进行 ALK 融合基因检测<sup>(2A类)</sup>；(3)在条件缺乏的地区建议采用常规 IHC 法进行 ALK 阳性非小细胞肺癌患者的初筛,筛查 ALK 阳性或疑似阳性的患者必须接受 FISH、Ventana IHC 或者 RT-PCR 技术中任何一种技术确诊<sup>(2A类)</sup>。

3. 基于 PCR 扩增的方法:(1)即时定量 RT-PCR;RT-PCR 法检测 ALK 融合基因的特点在于快速、简便易行、能同时明确 ALK 已知的融合变体的类型。既往 RT-PCR 的不足之处在于假阴性率高,这是由于 RT-PCR 对于 RNA 的质量要求较高,若结果为阴性,则很难判定是真阴性还是 RNA 降解所致的假阴性。此外,目前在非小细胞肺癌中已陆续发现了超过 20 种不同的 ALK 融合变体,不能排除仍有未知融合变体的存在。因此,无法检测未知的融合型是其最大的不足之处。这些因素限制了 RT-PCR 在 ALK 融合基因诊断中的应用。目前,随着 PCR 技术的进步,上述很多问题已能得到很好的解决,RT-PCR 的检测方法与 FISH 检测的阳性吻合率和阴性吻合率分别达到 98.4% 和 94.6%<sup>[34-35]</sup>。2013 年 CFDA 已批准厦门艾德生物技术有限公司的可用于临床的 ALK 融合基因检测的试剂盒(EML4-ALK 融合基因检测试剂盒),通过多重引物 RT-PCR 法,需 100 ~ 500 ng 肿瘤组织的 RNA,即可

检测出 EML4-ALK 融合基因的阳性信号。该试剂盒可检测 7 种不同的 EML4-ALK 融合基因型,基本涵盖了常见的 EML4-ALK 融合基因型。该方法适用于甲醛液固定石蜡包埋的肿瘤组织标本和各类新鲜组织或细胞学标本。不过,RT-PCR 法也存在着无法检测未知的融合变体和对 RNA 提取质量要求较高等不足之处,需要临床上提高组织标本的保存质量。(2)cDNA 末端快速扩增 PCR 联合测序方法:除了 RT-PCR 方法外,广东省肺癌研究所 Zhang 等<sup>[36]</sup>采用 cDNA 末端快速扩增 PCR 联合测序技术成功检测分析了 ALK 基因的融合变异。该方法的独到之处在于采用 cDNA 末端快速扩增技术结合两轮 PCR 技术来富集扩增 ALK 基因的融合变体,敏感性高,不限于检测 EML4 与 ALK 的融合,而且可以检测到其他任何基因与 ALK 的融合,联合 PCR 产物的直接测序步骤能够明确融合是来自 EML4-ALK 多种变体中的具体哪一种。这具有一定的临床意义。已知不同 EML4-ALK 融合基因变体的酪氨酸激酶活性程度有明显差异,因而可能对临床用药剂量有一定的指导价值。该方法主要适用于各类新鲜组织或细胞学标本。

开展基于 PCR 技术检测 ALK 融合变异的实验室环境要求应该能够保证检测质量,PCR 实验室需要符合我国卫生计生委临床检测中心的临检 PCR 实验室资格认证条件。各检测实验室应做好室内质控,并积极参与外部质控评价项目。考虑到 PCR 扩增片段的非特异性技术特点,判断基于 PCR 技术诊断 ALK 融合变异阳性应该满足以下条件:PCR 产物经测序后序列比对确认存在 ALK 融合序列、或基于融合变异序列特异性荧光探针的即时定量 PCR 检测结果阳性。单纯 RT-PCR 产物经电泳后的条带观察不推荐作为 ALK 融合基因诊断依据。

上述多种技术都可以选择,各有优缺点,存在一定的互补性。结合临床可获得的各类生物材料标本(手术或穿刺活检组织、胸水细胞学和痰液细胞学等),有效利用各种检测分析技术获得最高检出率具有重要科学意义和临床意义。

4. 可用于检测 ALK 的其他方法简介:(1)高通量测序技术:高通量测序(high-throughput sequencing)又名下一代测序(next generation sequencing,NGS),是相对于传统的桑格测序(Sanger sequencing)而言的。NGS 是近几年发展最为迅速的技术之一,以其高数据输出量与高解析度的特性,不仅可以同时检测多个基因的突变、融合和拷贝数变

化情况,而且使得检测的费用和时间大大缩短。2014 年在美国临床肿瘤学会(ASCO)会议上, Ali 等<sup>[37]</sup>展示了利用 NGS 可以有效鉴定出 FISH 不能诊断出的 ALK 阳性肺癌患者,在 9 例 ALK NGS 阳性 FISH 阴性的患者中,5 例患者对克唑替尼治疗有响应,2 例无响应,还有 2 例无法评估,显示了 NGS 在 ALK 检测上的优越性。除了检测灵敏度比较高外,NGS 还可以同时检测多个其他靶点。这样既节约了标本,也节省了患者等待检测结果的时间,对于突变频率不高的靶点,重要性显著提高。基于这些优势,NCCN 肺癌指南从 2014 年第 3 版开始,推荐使用 NGS 同时检测 EGFR 突变和 ALK 融合。NGS 虽然具有很多优势,国内外有多款 NGS 仪器获得 CFDA 批准用于临床,且有多家公司正在研发基于 NGS 的肿瘤生物标志物检测试剂盒。但目前,关于 NGS 检测样本的质控、数据的解析等一系列问题还没有明确的规范。国内也没有一款获批的基于 NGS 的肿瘤生物标志物检测试剂盒,且目前 NGS 的收费还比较高。因此,在临床常规检测中,暂不推荐使用 NGS 来常规检测 EGFR 突变和 ALK 融合,但各中心可以根据实际情况,在临床研究中使用 NGS 来筛查 ALK 等相关基因的融合突变情况。(2)特异性的 RT-PCR 联合测序方法:特异性 RT-PCR 是确认非小细胞肺癌存在 ALK 融合基因的另一种快速诊断方法。技术优势在于其检测突变转录本的高敏感性,如发现扩增产物则意味着 ALK 融合基因。该技术也存在一些不足。首先,RT-PCR 分析必须基于单管多重技术(multiplex),由于 EML4-ALK 融合基因至少存在 11 种变体和非 EML4 的其他融合配对者,所以任何基于 PCR 的检测策略必须配对所有已知 ALK 融合基因的明确引物,否则对于潜在的非 EML4 基因的配对者与 ALK 基因融合就无法检测出来,而且对于潜在的 EML4 第 21 号外显子与 ALK 融合的转录变体长度达 1 284 bp 也可能难于检测。

第二,肺癌患者甲醛液固定石蜡包埋组织提取的 RNA 很容易降解,与新鲜冷冻组织相比,采用 RT-PCR 操作甲醛液固定石蜡包埋组织标本 RNA 的难度较大。第三,存在出现非特异性扩增的风险而出现假阳性,需要较高的实验室环境,防止出现交叉污染。在常规临床诊断实验室可能难于开展。

#### 四、ALK 阳性非小细胞肺癌诊断流程

鉴于 ALK 基因重排或融合的常用分子诊断各种方法的优缺点(表 2),且我国适用于 ALK 变异检测的肺癌患者人数众多,需要在临床建立一套行之有效的分子诊断流程。常规 IHC 因其具有方便、易行、价格低的优势,适合于 ALK 阳性非小细胞肺癌的筛查。FISH、Ventana IHC 和 RT-PCR 已获 CFDA 批准用于临床检测,适合于最终的确诊。以上 3 种方法的具体操作流程和注意事项可参见 CFDA 批准的产品说明书。

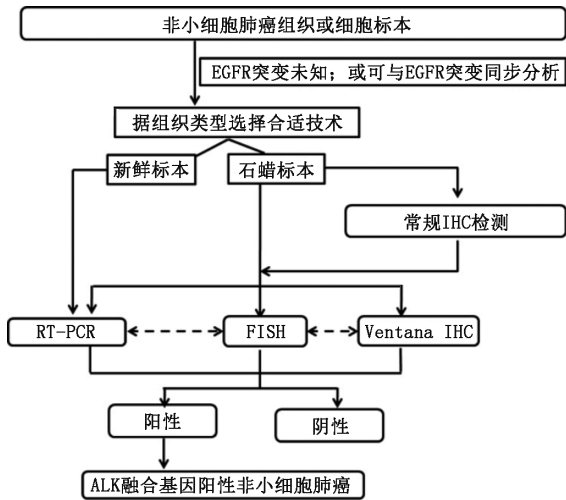
ALK 检测总体原则:综合获取的各类生物材料的特征、分子检测方法的特点、实验室自身条件,进行多学科大协作,合理采取有效检测方法和流程,以保证 ALK 融合型非小细胞肺癌的检出率和准确率。

适合 ALK 融合基因诊断的肿瘤标本,包括各种组织标本和细胞学标本。组织标本获取手段包括手术切除、支气管镜检、经皮肺穿刺、淋巴结活检、手术活检等。对于恶性胸腔积液、心包积液、痰液或支气管灌洗液和细胞学穿刺等标本,在细胞数量充足条件下可制备细胞学标本蜡块(cell block),检测方法可采用 FISH、IHC 或 RT-PCR<sup>[38]</sup>,如果是新鲜细胞标本可考虑采用特异性 PCR 方法。考虑到细胞学标本的细胞数量少等特点,细胞学标本的检测结果解释需格外谨慎。

综合考虑上述讨论因素:各类检测技术的优缺点和各组织类型的技术适用性特点,CSCO 肿瘤标志物专家委员会推荐以下用于临床实践的检测流程图(图 1)。

表 2 免疫组织化学、荧光原位杂交和即时定量逆转录聚合酶链反应检测 ALK 方法的比较

项目	荧光原位杂交	免疫组织化学	即时定量逆转录聚合酶链反应
敏感性 <sup>[34]</sup>	10% ~ 15%	5% ~ 10%	1% ~ 5%
检测费用	高	低	高
可检测的融合型	所有融合型,但不能区分	所有融合型,但不能区分	已知或未知的融合型
操作要求	高,需经过培训且有经验的医师判读结果	简便,几乎所有病理科医师均可诊断	简便,但需特定的试剂盒及仪器
所需组织量	厚度 3 ~ 5 μm 石蜡切片	厚度 3 ~ 5 μm 石蜡切片	100 ~ 500 ng RNA 的组织
优点	特异性高	操作简便、价格便宜	操作简便、敏感性高
不足之处	操作要求高、价格昂贵、尚不适用于 ALK 融合阳性患者的筛查	判定标准主观、无法直接检测融合基因	无法检测未知的融合型、对 RNA 质量要求高



注:EGFR:表皮生长因子, RT-PCR:即时荧光定量聚合酶链反应, FISH:荧光原位杂交, IHC:免疫组织化学

图1 中国 ALK 阳性非小细胞肺癌患者的诊断流程图

1. 对于部分无条件行 Ventana IHC 检测的医疗机构或中心,常规 ALK IHC 可作为初筛方法,但阳性标本需以 CFDA 批准的 FISH、Ventana IHC 或 RT-PCR 技术进一步确诊。

2. 所有含腺癌成分的非小细胞肺癌,应在诊断时常规进行 ALK 融合基因检测。

3. ALK 抗体使用推荐:常规 IHC 建议使用 Cell Signaling 公司的 D5F3 克隆号、Abcam 或 Novocastra 公司的 5A4 克隆号抗体;Ventana IHC 使用专用抗体试剂盒(D5F3)。

4. 流程图中 FISH、RT-PCR、Ventana IHC 技术之间的虚线表示单一技术检测结果判断不确定(equivocal)时三种方法之间可相互验证结果。

5. NCCN 肺癌指南从 2014 年第 3 版开始,推荐使用 NGS 来同时检测 EGFR 突变和 ALK 融合。NGS 虽然具有很多优势,但目前,关于 NGS 检测标本的质控、数据的解析等一系列问题还没有明确的规范。国内也没有一款获批的基于 NGS 的肿瘤生物标志物检测试剂盒,且目前 NGS 的收费还比较高。因此,在临床常规检测中,暂不推荐使用 NGS 来常规检测 EGFR 突变和 ALK 融合,但各中心可以根据实际情况,在临床研究中使用 NGS 来筛查 ALK 等相关基因的融合突变情况。

## 五、ALK 阳性晚期非小细胞肺癌的治疗

1. 一线治疗:对于晚期非小细胞肺癌,含铂双药方案是标准一线化疗方案。而 ALK 阳性晚期非小细胞肺癌经确诊后,一线首选克唑替尼治疗,PROFILE 1014 研究证实,一线患者 PFS 可达

10.9 个月,总体缓解率可达 74%,并且患者的疾病相关症状(如咳嗽、胸痛和呼吸困难等)和整体生活质量得到显著的改善<sup>[8]</sup>。值得注意的是,脑转移及 65 岁以上老年人群亚组患者也能从克唑替尼的治疗中 PFS 获益<sup>[8]</sup>。因此,专家委员会推荐:对于 ALK 阳性晚期非小细胞肺癌患者,应一线使用克唑替尼治疗<sup>(1类)</sup>。克唑替尼治疗最常见的不良反应( $\geq 25\%$ )为视觉异常、恶心、呕吐、腹泻、便秘、水肿、转氨酶升高及疲乏。但通常这些反应的级别较低,主要为 1 或 2 级。在 PROFILE 1014 研究中 3/4 级不良反应中发生率相对较高的为转氨酶升高(14%)及中性粒细胞减少(11%)<sup>[8]</sup>,在临床应用过程中,要注意患者肝功能及全血细胞计数的监测。较少发生的严重不良反应为间质性肺病,在 PROFILE 1014 研究中发生率为 1%<sup>[8]</sup>,治疗过程中要注意监测患者间质性肺病的症状和指征,一旦发生间质性肺病需永久停药。克唑替尼推荐起始治疗剂量为 250 mg,每日 2 次,口服。在治疗的过程中,如果患者出现 3/4 级不良事件,需一次或多次减少剂量。第一次减少剂量:200 mg,每日 2 次,口服;第二次减少剂量:250 mg,每日 1 次,口服;如果每日 1 次口服 250 mg 仍不能耐受,则永久停药。

2. 二线及后续治疗:晚期非小细胞肺癌二线治疗可选择的化疗药物包括多西他赛和培美曲塞<sup>(2A类)</sup>。而 ALK 阳性非小细胞肺癌患者的二线治疗,PROFILE 1007 研究证实<sup>[9]</sup>,与标准二线化疗(培美曲塞或多西他赛单药)相比,克唑替尼治疗组患者 PFS 显著延长(7.7 个月比 3.0 个月),肿瘤缓解率明显提高(65%比 20%),并且患者的整体生活质量和疾病相关症状(如疲乏、咳嗽、胸痛及呼吸困难等)改善更显著。因此,专家委员会推荐:如果一线治疗时没有应用 ALK-TKI 治疗,推荐克唑替尼用于 ALK 阳性晚期非小细胞肺癌患者的二线或后续治疗<sup>(2A类)</sup>。

3. ALK-TKI 治疗疾病进展后的治疗:ALK 阳性非小细胞肺癌患者接受克唑替尼治疗后,如同其他 TKI 治疗一样,不可避免在 1~2 年内相继发生 RECIST(version 1.1)定义的疾病进展<sup>[39]</sup>。在克唑替尼治疗出现疾病进展后,根据患者的症状、转移部位、单发/多发病灶决定患者是否继续接受克唑替尼治疗<sup>[40]</sup>。如患者进展无症状,推荐继续使用克唑替尼治疗;如患者出现有症状的单发脑转移或系统性转移灶,考虑局部治疗结合继续克唑替尼治疗;如患者出现有症状的多发脑转移,考虑全脑放疗结合继

续克唑替尼治疗;如患者出现有症状的系统性多发转移灶,考虑二代 ALK-TKI 治疗(克唑替尼治疗进展后二代 ALK-TKI 治疗的临床研究正在进行中,二代 ALK-TKI 在中国尚未获批),或腺癌的其他一线治疗(根据患者功能状态评分进行双药化疗)<sup>(2A类)</sup>。新近回顾性研究显示,克唑替尼后续 Ceritinib 治疗,患者中位 PFS 达 17.4 个月,中位总生存期达 49.4 个月<sup>[41]</sup>。目前关于 ALK-TKI 治疗进展后治疗的高级别循证医学证据较少,但一系列研究正在进行中,如克唑替尼治疗进展后二代 ALK-TKI 治疗的研究,以及克唑替尼治疗进展后化疗(培美曲塞单药)联合不联合克唑替尼的 SWOG1300 研究(NCT02134912)等,期待这些研究结果能提供更多的循证医学证据。因此,专家委员会推荐:(1) ALK 阳性患者接受克唑替尼治疗后出现耐药进展,考虑到二代药物在我国尚未上市,鼓励患者参加临床试验,以期获得新药进行治疗。(2) 经 ALK-TKI 治疗后的患者出现寡转移或缓慢进展后,如果一般情况良好,且无显著临床症状恶化,可继续口服克唑替尼,并针对局部病灶进行治疗,如无神经系统症状的脑部转移等。若患者出现多部位的全面进展,且临床症状出现恶化后,可换用两药含铂方案进行化疗。再次出现进展后,可根据患者功能评分,酌情选用之前未选用的化疗药物进行治疗<sup>(2A类)</sup>。

## 六、小结

基于 EGFR 突变和 ALK 融合变异等分子标志物的肺癌分子靶向个体化治疗模式已经在临床建立和应用。吉非替尼、厄洛替尼和克唑替尼等 EGFR 或 ALK 抑制剂已经应用于临床,在我国正在向更多的肺癌患者推广应用。非小细胞肺癌的分子靶向治疗将越来越依赖于分子靶点变异的分子诊断。临床实践中分子检测的标准化和检测流程的建立对于提高临床实践能力起关键作用。ALK 融合变异作为晚期肺癌中第二个明确应用的分子分型,其诊断方法和流程仍需进一步结合临床数据进行优化。我们根据目前 ALK 融合基因检测各种方法的优缺点、临床标本的特点和实验室的条件,提出合理的检测流程,推荐应用方法和注意事项。希望各诊疗中心能客观准确地筛查 ALK 融合变异患者,合理开展基于明确分子诊断的靶向治疗,真正造福广大肺癌患者。

本次“中国 ALK 阳性非小细胞肺癌诊断治疗的指南”是在 CSCO 肿瘤生物标志物专家委员会的倡导下,从临床诊断和治疗的角度出发,结合我国肺癌患者众多(约占全球 1/3)的现状,综合最新的循证

医学研究数据和 CFDA 批准的药物和伴随诊断方法,供临床实践参考。本指南将根据实际情况定期更新,期望能为未来进一步优化 ALK 阳性肺癌患者的诊断和治疗提供指导。

**注释:**CSCO 肿瘤生物标志物专家委员会证据或共识水平的定义:

1 类:表示该推荐内容基于高水平的证据,并且在在本指南制定专家成员中具有广泛的共识,建议值得信赖。

2A 类:表示该项推荐基于临床经验在内的较低水平证据,本指南制定专家成员达成共识,因此该推荐是可以信赖的。

2B 类:表示该项推荐内容基于临床经验在内的较低水平证据,本指南制定专家成员对于该建议的适宜性意见不一致,但无较大分歧。

3 类:表示 CSCO 肿瘤生物标志物专家委员会专家存在较大分歧。

本文中所推荐的共识证据级别除了少数做特别说明之外,均在 2A 类以上。

## 参 考 文 献

- [1] WHO. Globocan 2012: Estimated cancer incidence, mortality and prevalence worldwide in 2012 [EB/OL]. [2015-07-06]. <http://globocan.iarc.fr/Pages/online.aspx>
- [2] Soda M, Choi YL, Enomoto M, et al. Identification of the transforming EML4-ALK fusion gene in non-small-cell lung cancer [J]. *Nature*, 2007, 448(7153):561-566.
- [3] Wong DW, Leung EL, So KK, et al. The EML4-ALK fusion gene is involved in various histologic types of lung cancers from nonsmokers with wild-type EGFR and KRAS [J]. *Cancer*, 2009, 115(8):1723-1733.
- [4] Shackelford RE, Vora M, Mayhall K, et al. ALK-rearrangements and testing methods in non-small cell lung cancer: a review [J]. *Genes Cancer*, 2014, 5(1-2):1-14.
- [5] Vidal J, Clavé S, de Muga S, et al. Assessment of ALK status by FISH on 1000 Spanish non-small cell lung cancer patients [J]. *J Thorac Oncol*, 2014, 9(12):1816-1820.
- [6] Pan Y, Zhang Y, Li Y, et al. ALK, ROS1 and RET fusions in 1139 lung adenocarcinomas: a comprehensive study of common and fusion pattern-specific clinicopathologic, histologic and cytologic features [J]. *Lung Cancer*, 2014, 84(2):121-126.
- [7] Shaw AT, Kim DW, Mehra R, et al. Ceritinib in ALK-rearranged non-small-cell lung cancer [J]. *N Engl J Med*, 2014, 370(13):1189-1197.
- [8] Solomon BJ, Mok T, Kim DW, et al. First-line crizotinib versus chemotherapy in ALK-positive lung cancer [J]. *N Engl J Med*, 2014, 371(23):2167-2177.
- [9] Shaw AT, Kim DW, Nakagawa K, et al. Crizotinib versus chemotherapy in advanced ALK-positive lung cancer [J]. *N Engl J Med*, 2013, 368(25):2385-2394.
- [10] Shaw AT, Ou SH, Bang YJ, et al. Crizotinib in ROS1-rearranged non-small-cell lung cancer [J]. *N Engl J Med*, 2014, 371(21):1963-1971.
- [11] 全国肿瘤防治办公室/全国肿瘤登记中心/卫生部疾病预防控制中心. 2009 全国肿瘤登记年报 [M]. 北京:军事医学科学出版社, 2010.
- [12] 张绪超,陆舜,张力,等. 中国间变性淋巴瘤激酶(ALK)阳性非小细胞肺癌诊断专家共识(2013 版) [J]. *中华病理学杂志*, 2013, 42(6):402-406.

- [13] Rikova K, Guo A, Zeng Q, et al. Global survey of phosphotyrosine signaling identifies oncogenic kinases in lung cancer [J]. *Cell*, 2007, 131(6):1190-1203.
- [14] Shaw AT, Yeap BY, Mino-Kenudson M, et al. Clinical features and outcome of patients with non-small-cell lung cancer who harbor EML4-ALK [J]. *J Clin Oncol*, 2009, 27(26):4247-4253.
- [15] Hong S, Fang W, Hu Z, et al. A large-scale cross-sectional study of ALK rearrangements and EGFR mutations in non-small-cell lung cancer in Chinese Han population [J]. *Sci Rep*, 2014, 4:7268.
- [16] Cabillie F, Gros A, Dugay F, et al. Parallel FISH and immunohistochemical studies of ALK status in 3244 non-small-cell lung cancers reveal major discordances [J]. *J Thorac Oncol*, 2014, 9(3):295-306.
- [17] Sun JM, Choi YL, Won JK, et al. A dramatic response to crizotinib in a non-small-cell lung cancer patient with IHC-positive and FISH-negative ALK [J]. *J Thorac Oncol*, 2012, 7(12):e36-e38.
- [18] Minca EC, Portier BP, Wang Z, et al. ALK status testing in non-small cell lung carcinoma: correlation between ultrasensitive IHC and FISH [J]. *J Mol Diagn*, 2013, 15(3):341-346.
- [19] Wynes MW, Sholl LM, Dietel M, et al. An international interpretation study using the ALK IHC antibody D5F3 and a sensitive detection kit demonstrates high concordance between ALK IHC and ALK FISH and between evaluators [J]. *J Thorac Oncol*, 2014, 9(5):631-638.
- [20] Mino-Kenudson M, Chirieac LR, Law K, et al. A novel, highly sensitive antibody allows for the routine detection of ALK-rearranged lung adenocarcinomas by standard immunohistochemistry [J]. *Clin Cancer Res*, 2010, 16(5):1561-1571.
- [21] Kwak EL, Bang YJ, Camidge DR, et al. Anaplastic lymphoma kinase inhibition in non-small-cell lung cancer [J]. *N Engl J Med*, 2010, 363(18):1693-1703.
- [22] Iwahara T, Fujimoto J, Wen D, et al. Molecular characterization of ALK, a receptor tyrosine kinase expressed specifically in the nervous system [J]. *Oncogene*, 1997, 14(4):439-449.
- [23] 《常规免疫组织化学初筛 ALK 阳性非小细胞肺癌专家共识》专家组. 常规免疫组织化学初筛 ALK 阳性非小细胞肺癌专家共识 [J]. *中华病理学杂志*, 2015, 44(7):476-479.
- [24] Kim H, Yoo SB, Choe JY, et al. Detection of ALK gene rearrangement in non-small cell lung cancer: a comparison of fluorescence in situ hybridization and chromogenic in situ hybridization with correlation of ALK protein expression [J]. *J Thorac Oncol*, 2011, 6(8):1359-1366.
- [25] Yi ES, Boland JM, Maleszewski JJ, et al. Correlation of IHC and FISH for ALK gene rearrangement in non-small cell lung carcinoma: IHC score algorithm for FISH [J]. *J Thorac Oncol*, 2011, 6(3):459-465.
- [26] Blackhall FH, Peters S, Bubendorf L, et al. Prevalence and clinical outcomes for patients with ALK-positive resected stage I to III adenocarcinoma: results from the European Thoracic Oncology Platform Lungscape Project [J]. *J Clin Oncol*, 2014, 32(25):2780-2787.
- [27] Han XH, Zhang NN, Ma L, et al. Immunohistochemistry reliably detects ALK rearrangements in patients with advanced non-small-cell lung cancer [J]. *Virchows Arch*, 2013, 463(4):583-591.
- [28] Park HS, Lee JK, Kim DW, et al. Immunohistochemical screening for anaplastic lymphoma kinase (ALK) rearrangement in advanced non-small cell lung cancer patients [J]. *Lung Cancer*, 2012, 77(2):288-292.
- [29] Zhou J, Zhao J, Sun K, et al. Accurate and economical detection of ALK positive lung adenocarcinoma with semiquantitative immunohistochemical screening [J]. *PLoS One*, 2014, 9(3):e92828.
- [30] Takamochi K, Takeuchi K, Hayashi T, et al. A rational diagnostic algorithm for the identification of ALK rearrangement in lung cancer: a comprehensive study of surgically treated Japanese patients [J]. *PLoS One*, 2013, 8(8):e69794.
- [31] Paik JH, Choi CM, Kim H, et al. Clinicopathologic implication of ALK rearrangement in surgically resected lung cancer: a proposal of diagnostic algorithm for ALK-rearranged adenocarcinoma [J]. *Lung Cancer*, 2012, 76(3):403-409.
- [32] Paik JH, Choe G, Kim H, et al. Screening of anaplastic lymphoma kinase rearrangement by immunohistochemistry in non-small cell lung cancer: correlation with fluorescence in situ hybridization [J]. *J Thorac Oncol*, 2011, 6(3):466-472.
- [33] Selinger CI, Rogers TM, Russell PA, et al. Testing for ALK rearrangement in lung adenocarcinoma: a multicenter comparison of immunohistochemistry and fluorescent in situ hybridization [J]. *Mod Pathol*, 2013, 26(12):1545-1553.
- [34] Tuononen K, Sarhadi VK, Wirtanen A, et al. Targeted resequencing reveals ALK fusions in non-small cell lung carcinomas detected by FISH, immunohistochemistry, and real-time RT-PCR: a comparison of four methods [J]. *Biomed Res Int*, 2013, 2013:757490.
- [35] Ying J, Guo L, Qiu T, et al. Diagnostic value of a novel fully automated immunohistochemistry assay for detection of ALK rearrangement in primary lung adenocarcinoma [J]. *Ann Oncol*, 2013, 24(10):2589-2593.
- [36] Zhang X, Zhang S, Yang X, et al. Fusion of EML4 and ALK is associated with development of lung adenocarcinomas lacking EGFR and KRAS mutations and is correlated with ALK expression [J]. *Mol Cancer*, 2010, 9:188.
- [37] Ali SM, He J, Peled N, et al. Identifying ALK rearrangements that are not detected by FISH with targeted next-generation sequencing of lung carcinoma [J]. *J Clin Oncol*, 2014, 32:5s.
- [38] Zhou J, Yao H, Zhao J, et al. Cell block samples from malignant pleural effusion might be valid alternative samples for anaplastic lymphoma kinase detection in patients with advanced non-small-cell lung cancer [J]. *Histopathology*, 2015, 66(7):949-954.
- [39] Camidge DR, Pao W, Sequist LV. Acquired resistance to TKIs in solid tumours: learning from lung cancer [J]. *Nat Rev Clin Oncol*, 2014, 11(8):473-481.
- [40] NCCN. Non-small cell lung cancer [EB/OL]. Version 4. 2015, 31.
- [41] Gainor JF, Tan DS, De Pas T, et al. Progression-free and overall survival in ALK-positive NSCLC patients treated with sequential crizotinib and ceritinib [J]. *Clin Cancer Res*, 2015, 21(12):2745-2752.

(收稿日期:2015-08-25)

(本文编辑:常秀青)